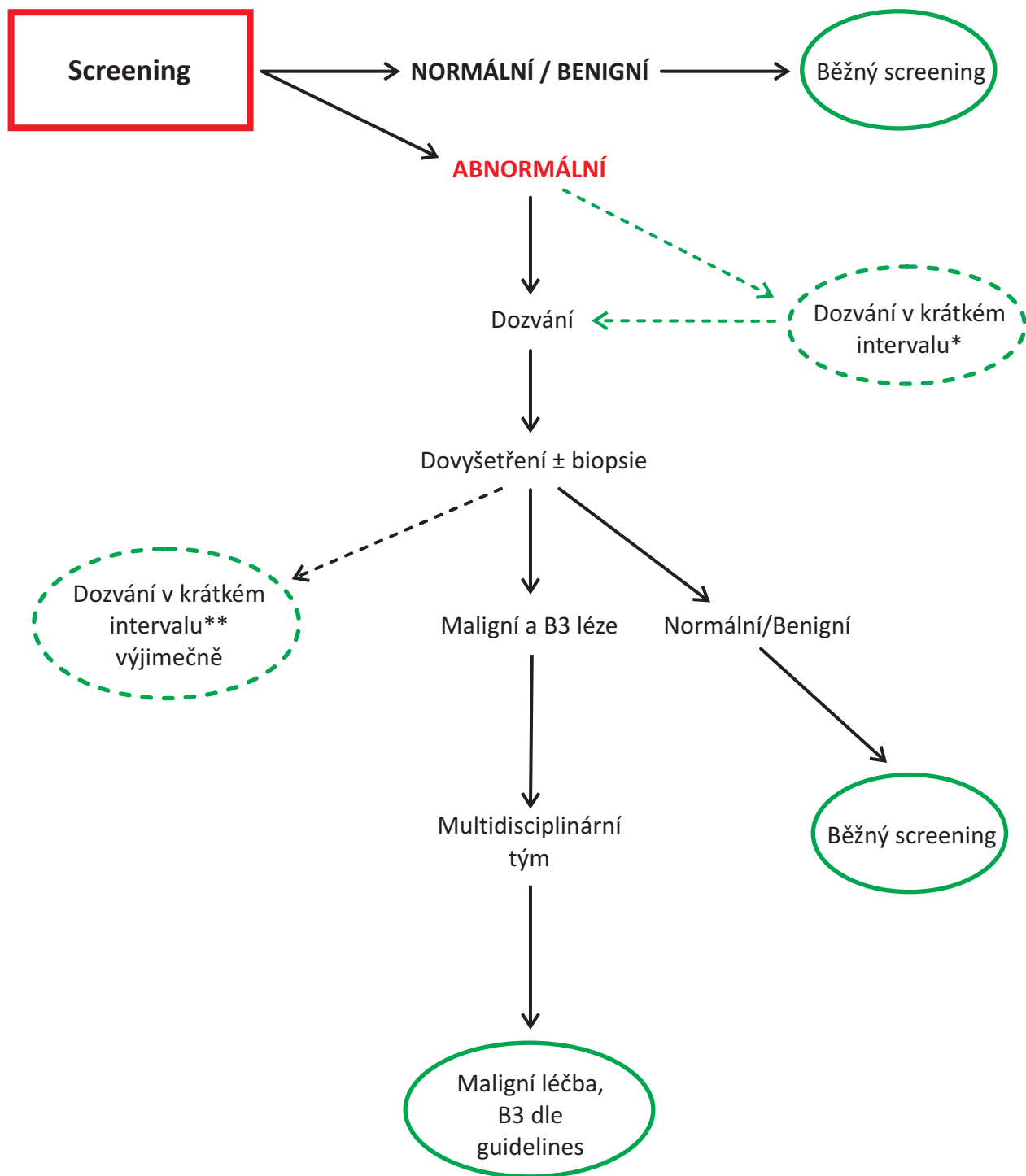


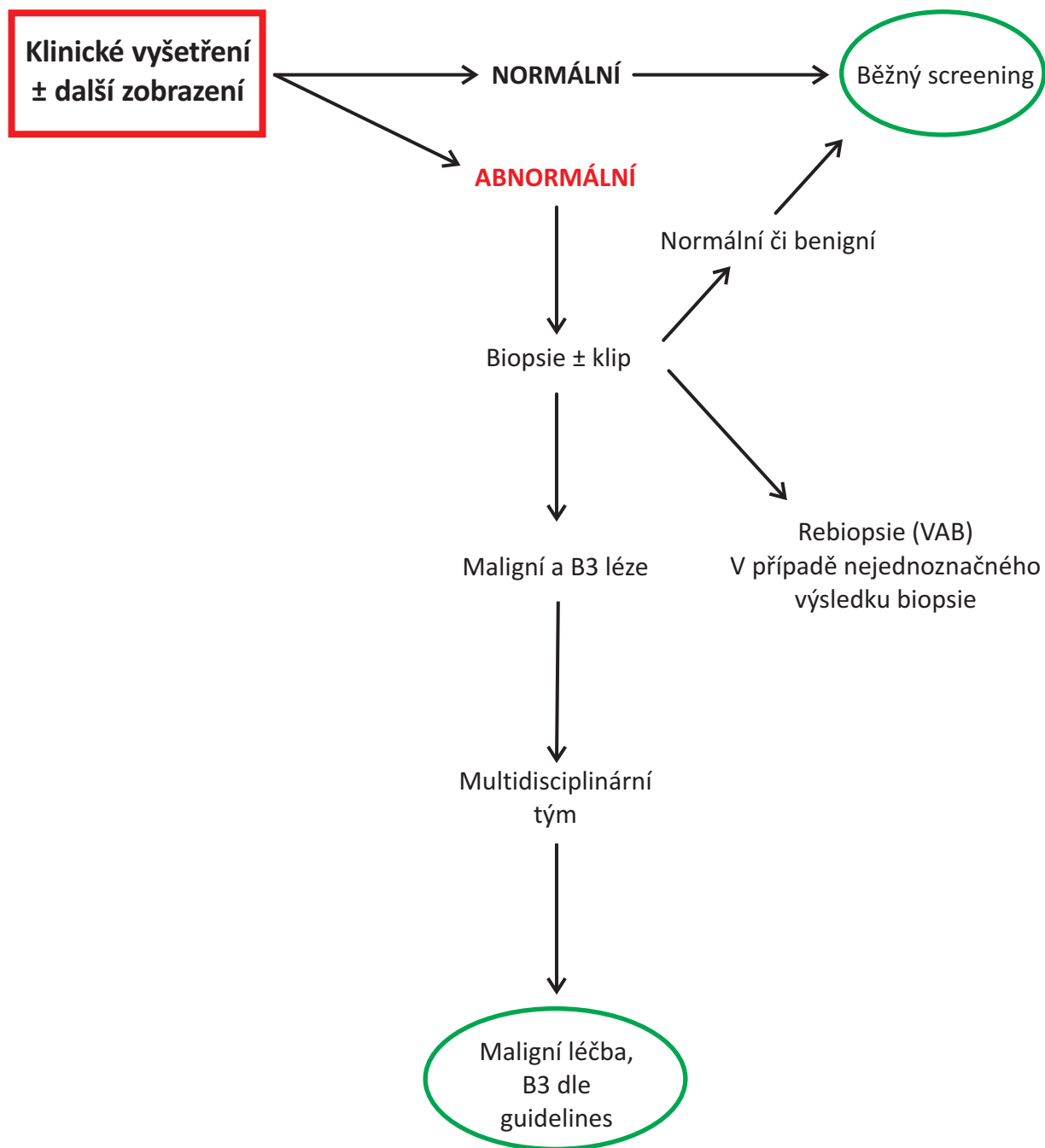
## Schéma 1 Dovyšetření ve screeningu



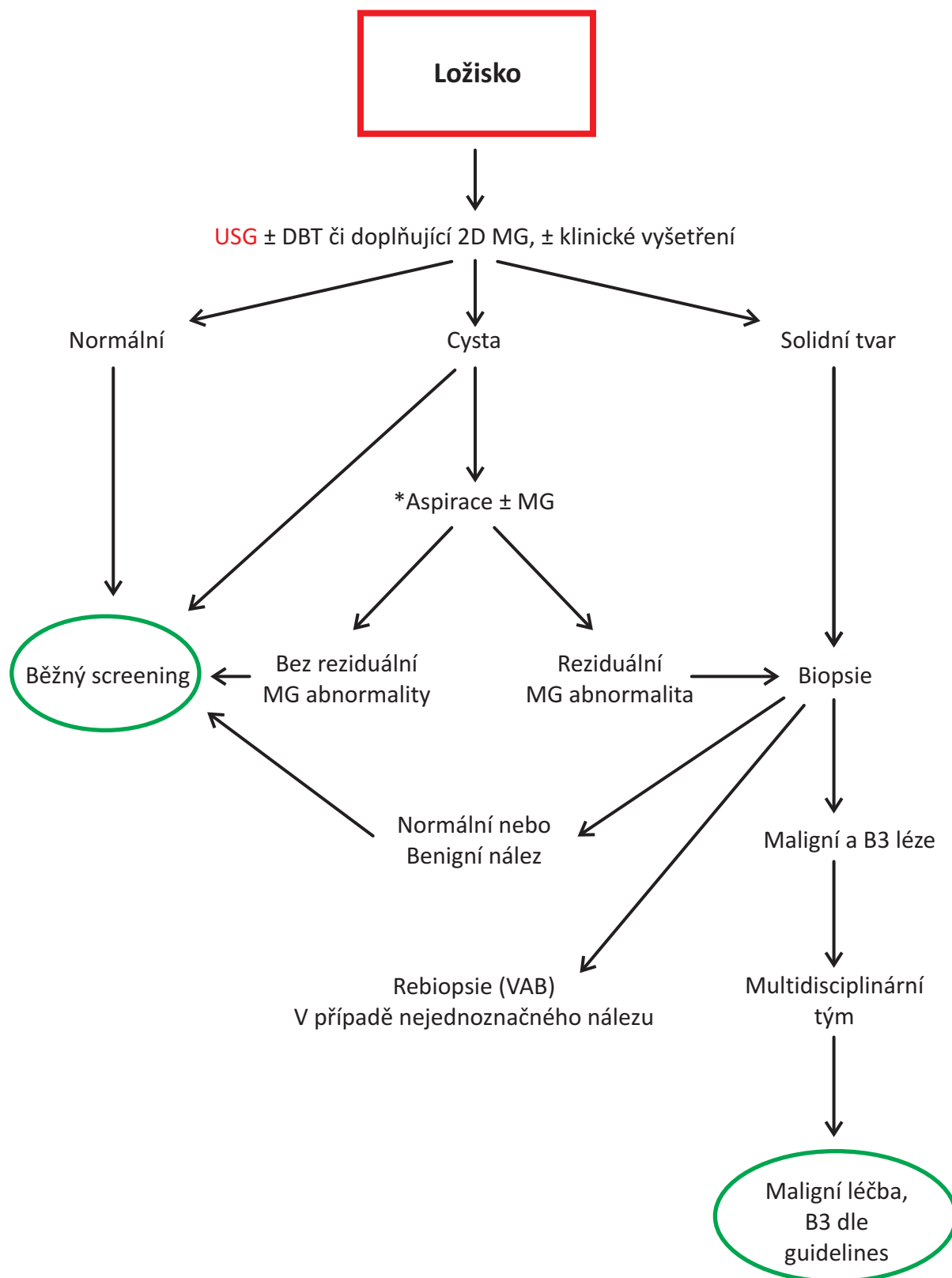
\* Dozvání v krátkém intervalu (zcela výjimečně) obvykle do 6 měsíců od SCR MG, BI RADS 3

\*\* Dozvání v krátkém intervalu po dovyšetření (zcela výjimečně), obvykle do 1 roku od SCR MG, BI RADS 3.

## Schéma 2 Hodnocení klinických symptomů



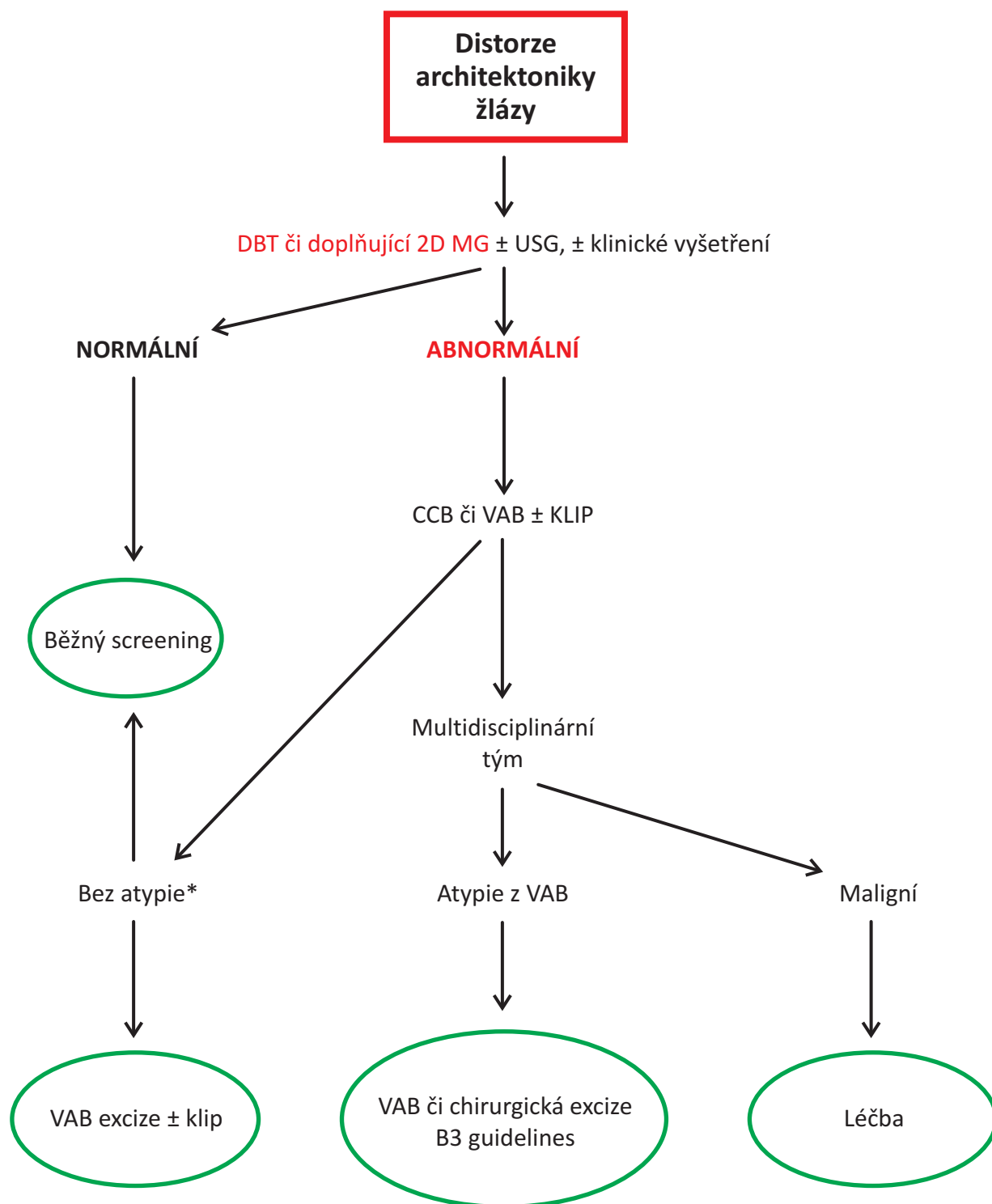
### Schéma 3 Ložiska (útvary) – dovyšetření



\* Aspirace-po aspiraci je možné provést kontrolní MG (postačí 1 projekce)

Červenou barvou zdůrazněná doplňující vyšetření, která by měla být vždy provedena.

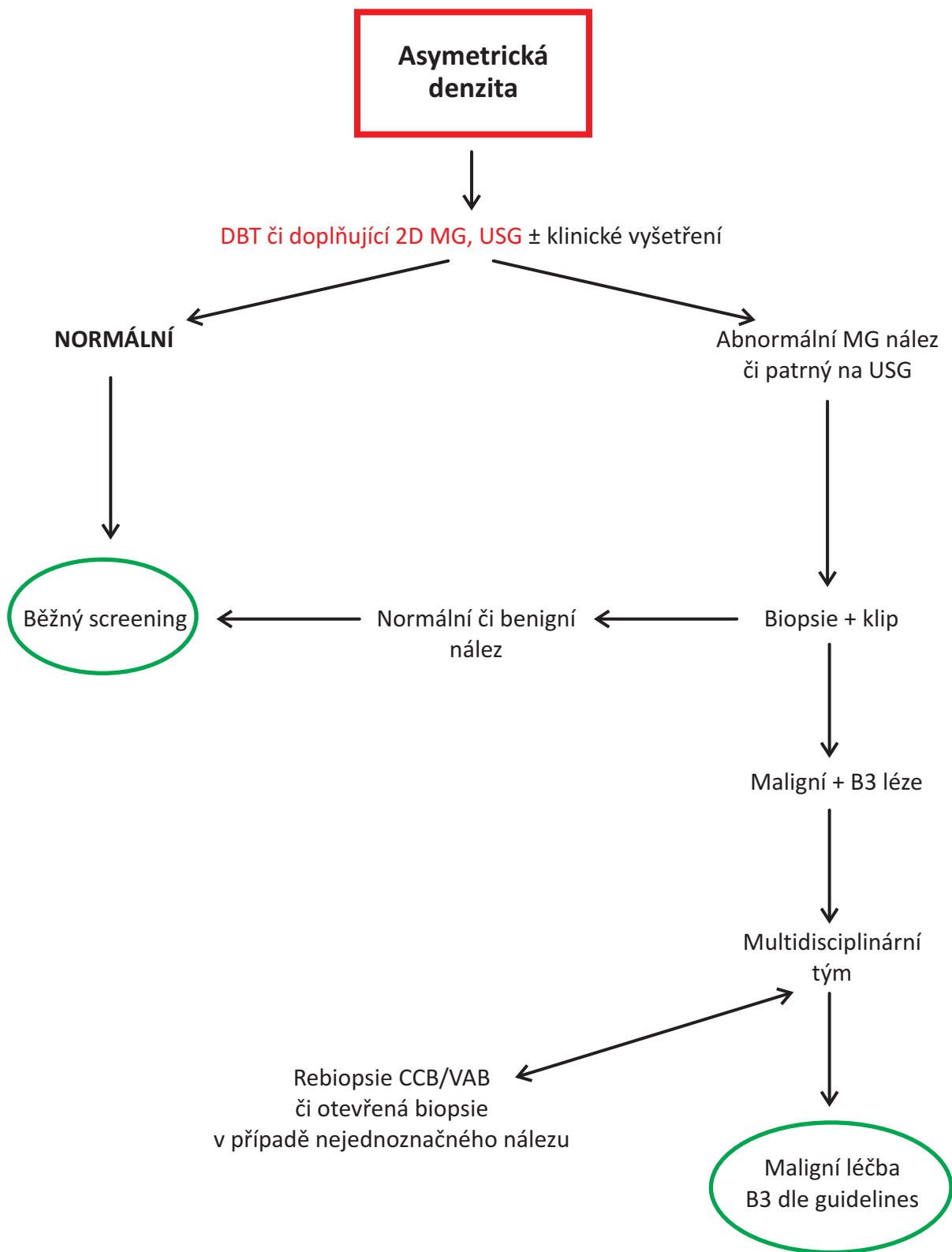
## Schéma 4 Distorze architektury žlázy – dovyšetření



Bez atypie\* V případě tohoto nálezu je možný návrat do screeningu či VAB excize, či jen follow-up záleží na množství odebraného materiálu při biopsii a posouzení diagnostické jistoty v konkrétním případě.

Červenou barvou zdůrazněná doplňující vyšetření, která by měla být vždy provedena.

Schéma 5 **Asymetrická denzita** – dovyšetření



Červenou barvou zdůrazněná doplňující vyšetření, která by měla být vždy provedena.

## Schéma 6 Mikrokalcifikace – dovyšetření

