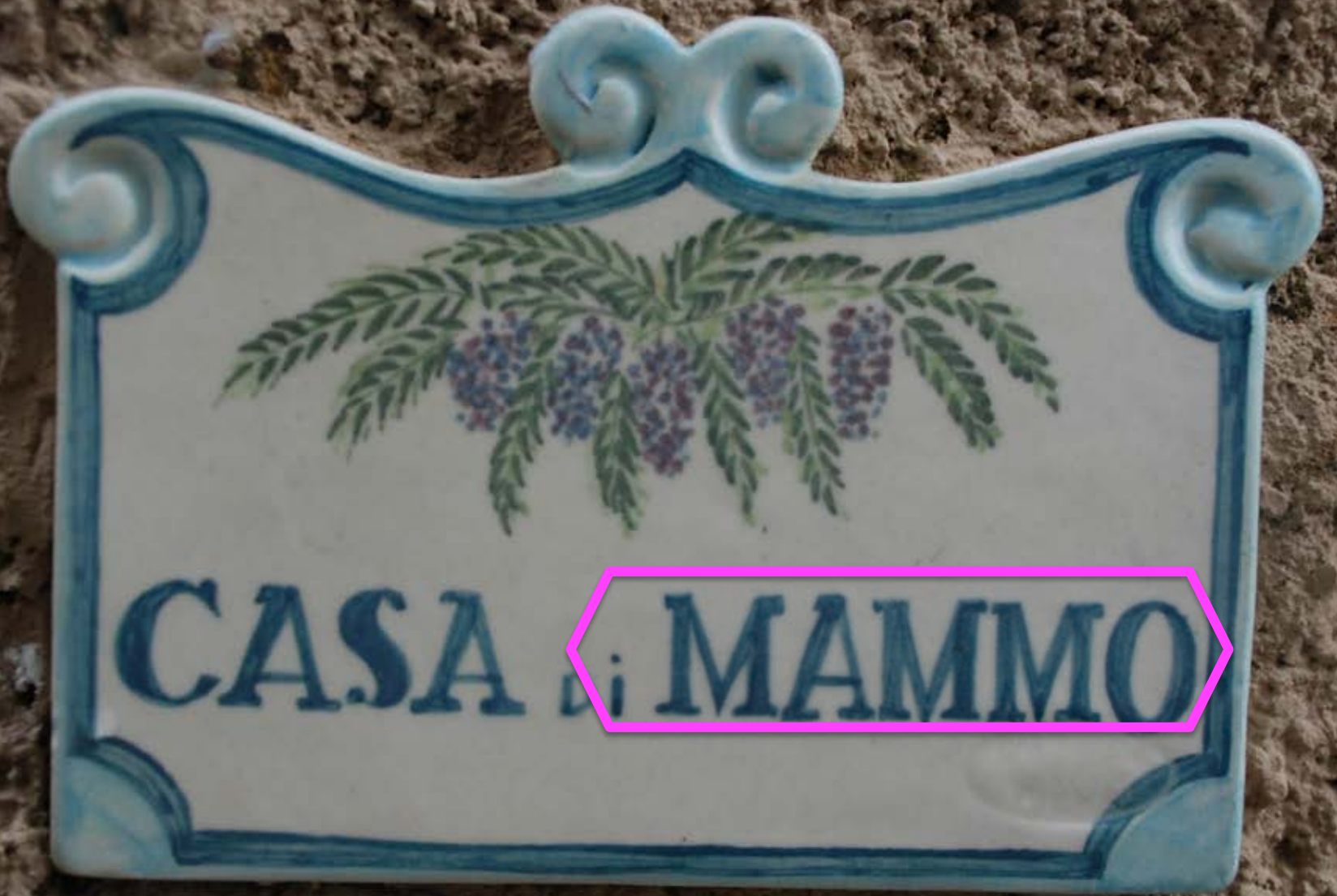



CASA di MAMMO

SCREENING V PRAXI



Teleteam i-MAMO

Miroslava Skovajsová
BREAST UNIT PRAGUE



Mamární diagnosticko-terapeutické týmy

evropský standard

požadovaný český standard

kód 51881

JAKÁ JE PRAXE ?

3 české modely

**Pravidelně se scházející mamární
týmy – komise s účastí radiologa**

Radiolog si telefonuje s onkologem

**Sc centrum odesílá do mamární
poradny**


JAKÁ JE PRAXE ?

**3 české modely
zjištěno při reakreditacích**

**Pravidelně se scházející mamární
týmy – komise s účastí radiologa
málo časté**

**Radiolog si telefonuje s onkologem
nejčastější**

**Sc centrum odesílá do mamární
poradny
časté**



PROČ NEPRACUJE DOSTATEČNÝ POČET MAMÁRNÍCH TÝMŮ

S ÚČASTÍ RADIOLOGA?

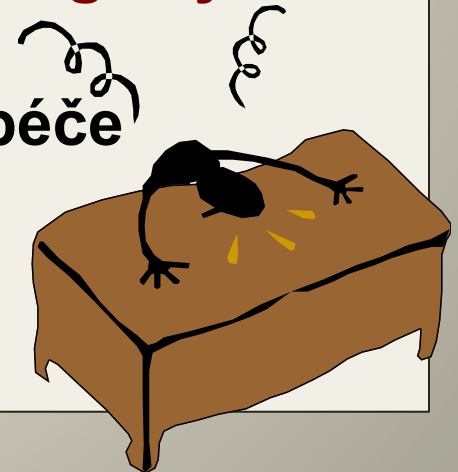objektivní příčina
velká vzdálenost



různé další
neexistuje dostatečná síť onkologických
pracovišť
stacionáře, dispenzární péče



mamární poradny
stále žijí



Radiolog nemá možnost referovat případ, který diagnostikoval

**ztrácejí se dg detaily, které jsou často důležité
pro stanovení personalisované léčby**

**radiolog přichází o klinické souvislosti,
neví, že by ještě mohl k stagingu přispět:
popis axily, indikace další biopsie,
indikace dalšího vyšetření**

Radiolog nemá zpětnou vazbu

**neví, zda diagnostikoval dobře
solitární x multifokální x multicentrické**

**radiolog se již s pacientkou neseťká
pac. zůstává tzv. v „centru“
nemá zkušenost při sledování po prs
záchovných výkonech**

**(což znamená, že onko- pacientka na všechny
běžné kontroly dojíždí do větší vzdálenosti)**

TELEKONFERENCEČNÍ TÝMY

zcela běžné v zemích EU

V ČR zatím vlaštovky

REFERUJÍCÍ RADIOLOG ZNÁ POTŘEBNÉ ÚDAJE O PACIENTCE

z jejího anamnestického dotazníku

z mamografie

z ultrazvuku

core nebo vakuové biopsie

může detailně referovat o topografii

patologického ložiska

vztah ke kůži, k hrudní stěně

velikost patologie x velikost prsu

CO POTŘEBUJÍ ZNÁT TERAPEUTI

**věk pacientky – hormonální status
screeningový nález nebo s klinickými příznaky**

**velikost ložiska, uložení, stav lymfatické spádové oblasti
histopatologické charakteristiky
typ nádoru, grade, proliferační index
hladiny hormonálních receptorů, receptory HER**

**velikost prsů ?
mentální stav, sociální status – různé další důležité
poznámky**



CASA di MAMMO

TELETEAM i-MAMO (TiM)



ORGANITACE A PRŮBĚH TELETEAMU BREAST UNIT PRAGUE , Mamma centrum Háje

referující radiolog představí pacientku z údajů
koncentrovaných v i-MAMO

přechází do NISu – mamografie, ultrazvuk, MR

pro předcházení zpoždění v přenosu vyzývá další členy
pro doplňující informace

závěrem se vyjádří chirurg a onkolog o budoucí léčbě
asistentka Mamma centra Háje telefonicky naviguje
pacientku k další léčbě (telefonicky?)

ID: 860

Pořadové číslo: 943

Křestní jméno:

Příjmení:

Rodné číslo:

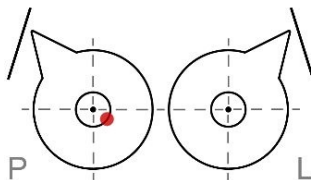
Pojišťovna: 211 Zdravotní pojišťovna ministerstva vnitra ČR

Telefon:

Datum DG: 2015-11-10

Velikost prsu: 3

Schéma:



Nádor 1

Metoda DG: MG SONO MR Duktografie

Odběr: CORE biopsie

Hmatný: ANO

Velikost nádoru: X: 16 mm Y: 13 mm Z: 13 mm

LU (axila): fyziologické

Jméno nádoru: DCIS

Grade: 3

Ki67: 30

ER: 100

PR: 80

HER2 / IHC (primární lab.): ---

HER2 / IHC (referenční lab.): IHC3+

Referenční laboratoř: Biolab Praha, k.s.

ISH (FISH, SISH): ---

Volba chir. oddělení: NNF

[Uložit a uzavřít](#)

[Zrušit](#)

ID: 860

Pořadové číslo: 943

Křestní jméno:

Příjmení:

Rodné číslo: 53

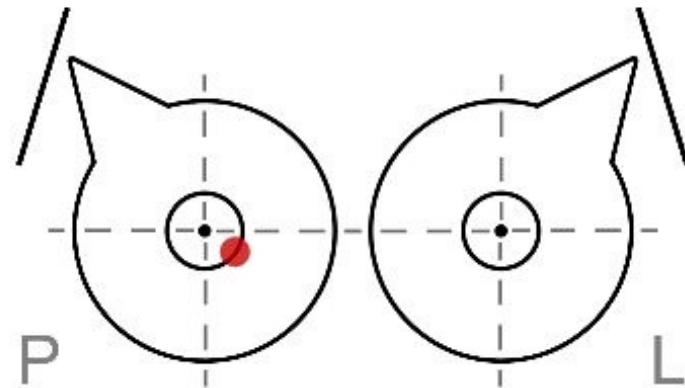
Pojišťovna: 211 Zdravotní pojišťovna ministerstva vnitra ČR

Telefon:

Datum DG: 2015-11-10

Velikost prsu: 3

Schéma:



Nádor 1

ID:

Pořadové číslo:

Křestní jméno:

Příjmení:

Rodné číslo:

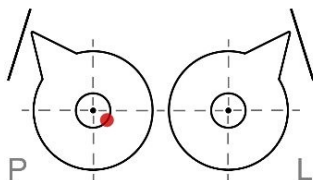
Pojišťovna:

Telefon:

Datum DG:

Velikost prsu:

Schéma:

**Nádor 1**Metoda DG: MG SONO MR DuktografieOdběr: Hmatný: Velikost nádoru: X: mm Y: mm Z: mmLU (axila): Jméno nádoru: Grade: Ki67: ER: PR: HER2 / IHC (primární lab.): HER2 / IHC (referenční lab.): Referenční laboratoř: ISH (FISH, SISH): Volba chir. oddělení:

Uložit a uzavřít

Zrušit

Shlédnuli

✓ MUDr. Lucie Bieberová, 10.11.2015

Označit jako shlédnuto

Komentáře

MUDr. Miroslava Skovajsová, 10.11.2015
Hmatné ložisko s fixací kůže. Histologicky DCIS, jednoznačnou invazivní komponentu jsme nezastihli. Vzorek je však poměrně malý.

MUDr. Miroslava Skovajsová, 12.11.2015
Závěr onkochir. týmu ze dne 10. 11. 2015 (prim. Skovajsová, dr. Hussarová, dr. Vejrostová, dr. Zimovjanová): centrální resekce + SLNB, dr. Vejrostová 24. 11. 11 hod, značení 12. 11. 9,40.

Přidat

Metoda DG:

Odběr:

Hmatný:

Velikost nádoru:

LU (axila):

Jméno nádoru:

Grade:

Ki67:

ER:

PR:

HER2 / IHC (primární lab.):

HER2 / IHC (referenční lab.):

Referenční laboratoř:

ISH (FISH, SISH):

Volba chir. oddělení:

Shlédnuli

✓ MUDr. Lucie Bieberová, 10.11.2015

Označit jako shlédnuto

Komentáře

MUDr. Miroslava Skovajsová, 10.11.2015
Hmatné ložisko s fixací kůže. Histologicky DCIS, jednoznačnou invazivní komponentu jsme nezastihli. Vzorek je však poměrně malý.

MUDr. Miroslava Skovajsová, 12.11.2015
Závěr onkochir. týmu ze dne 10. 11. 2015 (prim. Skovajsová, dr. Hussarová, dr. Vejrostová, dr. Zimovjanová): centrální resekce + SLNB, dr. Vejrostová 24. 11. 11 hod, značení 12. 11. 9,40.

Přidat komentář

Zrušit

ER: PR: HER2 / IHC (primární lab.): HER2 / IHC (referenční lab.): Referenční laboratoř: ISH (FISH, SISH): Volba chir. oddělení:

Uložit a uzavřít

Zrušit

ID: 841 Stáhnout
✓ 10.02. Luce Bělová 27.10.2015
[Upravit tento náčrtek](#)

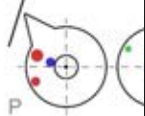
Poradové číslo: 925

Křestní jméno:

Příjmení:

Rodné číslo:

Velikost prsu: 3

Schéma: 

Náčrtek 1

Měřítko: 1/2 3/4 1 1 1/4

Oběd: COSE Insigne

Hmota: ANO

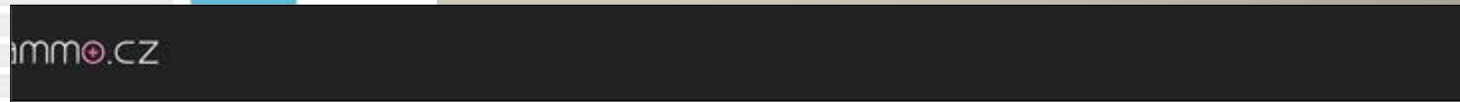
Velikost náčrtu: X 28 3 30 32

LÚ (zářít): velmi sugestivní

Jméno náčrtu: INI CA NST

Grada: 1

KAT: 35



ID: 841

Poradové číslo: 925

Křestní jméno:

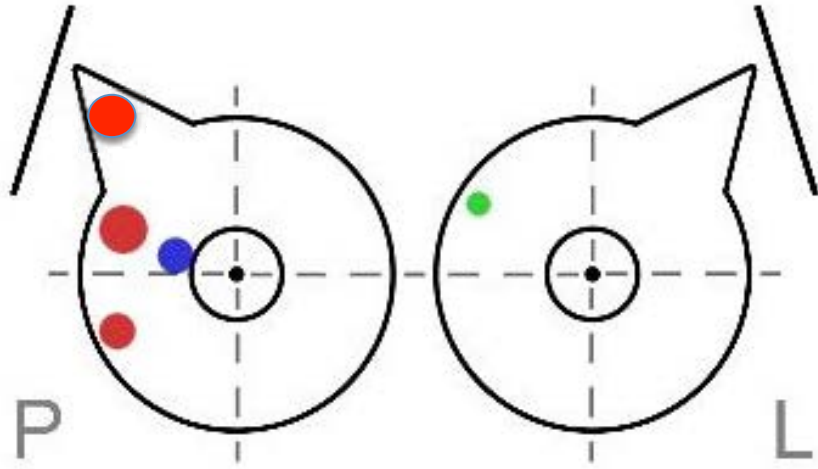
Příjmení:

Rodné číslo: 60

Velikost prsu:

3

Schéma:

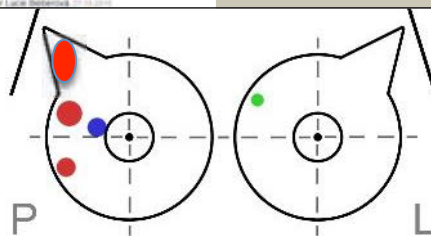


ID: 041 Stránka: 1/1

Přidatová část:
Klasifikace:
Příjmení:
Rodné číslo:
Příjmení:
Telefon:
Datum DG:
Velikost prsu:
Schéma:

Metoda DG:
Odběr:
Hmatný:
Velikost nádoru:
LU (axila):
Jméno nádoru:
Grade:
K67:
ER:
PR:
HER2 / IHC (primární lab.):
HER2 / IHC (referenční lab.):
Referenční laboratoř:
ISH (FISH, SISH):
Metoda DG:
Odběr:
Hmatný:
Velikost nádoru:
LU (axila):
Jméno nádoru:
Grade:
K67:
ER:
PR:
HER2 / IHC (primární lab.):
HER2 / IHC (referenční lab.):
Referenční laboratoř:
ISH (FISH, SISH):
Volba chir. oddělení:

Schéma:



Nádor 1

Metoda DG: MG SONO MR

Odběr: CORE biopsie

Hmatný: ANO

Velikost nádoru: X: 28 mm Y: 21

LU (axila): velmi suspektní

Jméno nádoru: inv. ca NST

Grade: 3

Ki67: 35

ER: 0

PR: 25

HER2 / IHC (primární lab.): ---

HER2 / IHC (referenční lab.): IHC2+

Referenční laboratoř: Biolab Praha, k.s.

ISH (FISH, SISH): ---

Nádor 2

Metoda DG: MG SONO MR Duktografie

Odběr: CORE biopsie

Hmatný: NE

Velikost nádoru: X: 5 mm Y: 5 mm Z: mm

LU (axila): fyziologické

Jméno nádoru: proslá hyperplazie

Grade: ---

Ki67: ---

ER: ---

PR: ---

HER2 / IHC (primární lab.): ---

HER2 / IHC (referenční lab.): ---

Referenční laboratoř: ---

ISH (FISH, SISH): ---

Volba chir. oddělení: ---

Uložit a uzavřít

Zrušit

ID: 841

Pořadové číslo: 925

Křestní jméno:

Příjmení:

Rodné číslo:

Pojišťovna:

Telefon:

Datum DG:

Velikost prsu:

Schéma:

Metoda DG:

Odběr:

Hmatný:

Velikost nádoru:

LU (axila):

Jméno nádoru:

Grade:

KI67:

ER:

PR:

HER2 / IHC (primární lab.):

HER2 / IHC (referenční lab.):

Referenční laboratoř:

ISH (FISH, SISH):

Metoda DG:

Odběr:

Hmatný:

Velikost nádoru:

LU (axila):

Jméno nádoru:

Grade:

KI67:

ER:

PR:

HER2 / IHC (primární lab.):

HER2 / IHC (referenční lab.):

Referenční laboratoř:

ISH (FISH, SISH):

Volba chir. oddělení:

Shlédnuli

✓ MUDr. Lucie Bieberová, 27.10.2015

Označit jako shlédnuto

Komentáře

Přihlášen: Mgr. Aneta Václavíková Odhlásit

Shlédnuli

✓ MUDr. Lucie Bieberová, 27.10.2015

Označit jako shlédnuto

Komentáře

MUDr. Miroslava Skovajsová, 20.10.2015

I. ložisko: v rozhraní ZK, 28 x 21 x 25 mm

IV. ložisko: na bazi DZK 13 x 10 x 11 mm

Další nebiptované hmatné ložisko patol. charakteru 9 x 12 x 10 vpravo centrálně. Doplníme MR k upřesnění rozsahu nádoru.

MUDr. Miroslava Skovajsová, 21.10.2015

Závěr onkochir. týmu ze dne 20. 10. 2015 (prim. Skovajsová, prim. Trnková, dr. Hussarová, dr. Zimovjanová, dr. Vejrostová): systémová th., MR. dr. Janoušková 22. 10. 2015.

Přidat komentář

Zrušit

ID: 862

Pořadové číslo: 945

Křestní jméno: Martina

Příjmení: ██████████

Rodné číslo: ██████████ 42

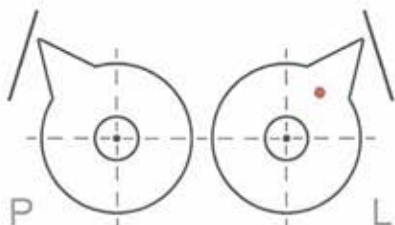
Pojišťovna: 111 Všeobecná zdravotní pojišťovna ČR

Telefon: ██████████

Datum DG: 2015-11-10

Velikost prsu: 5

Schéma:

**Nádor 1**

Metoda DG: MG SONO MR Duktografie

Odběr: CORE biopsie

Hmatný: ANO

Velikost nádoru: X: 15 mm Y: 13 mm Z: 12 mm

LU (axila): fyziologické

Jméno nádoru: inv. ca NST

Grade: 2

Ki67: 10

ER: 100

PR: 100

HER2 / IHC (primární lab.): ---

HER2 / IHC (referenční lab.): IHC0

Referenční laboratoř: Biolab Praha, k.s.

ISH (FISH, SISH): ---

Volba chir. oddělení: NNF

Shlednutí

MUDr. Lucie Bieberová, 10.11.2015

Komentáře

MUDr. Miroslava Skovajsová, 10.11.2015

Pacientka si přeje operaci v nemocnici v Motole nebo v Krči.

MUDr. Miroslava Skovajsová, 12.11.2015

Závěr onkochir. týmu ze dne 10. 11. 2015 (prim. Skovajsová, dr. Hussarová, dr. Vejrostová, dr. Zimovjanová): BCS + SLNB, dr. Vejrostová 24. 11. 11,30, značení 19. 11. 9,40.



Take home message

mamární týmy jako standard – 51881


eliminace vzdálenosti – TiM

(poplatek za provoz – finance)



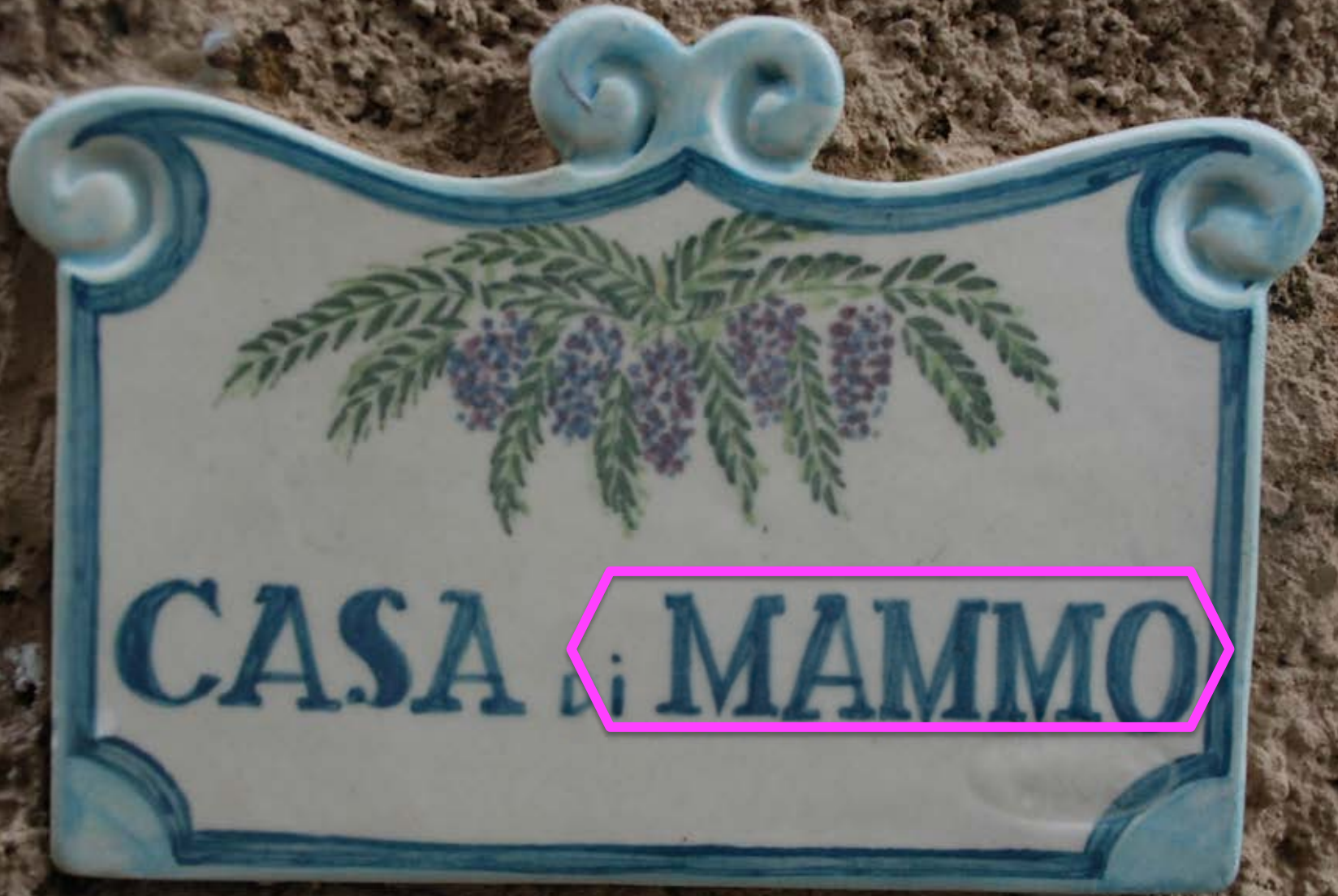





TELETEAM i-MAMO

i



CASA di MAMMO